Aus der Prosectur des Krankenhauses München r. d. J.
Privatdocent Dr. Oberndorfer.

Über Compressionsmyelitis des Halsmarks durch ein Fibrosarcom der Dura mater, zugleich ein Beitrag zur Kenntnis des Schultzeschen Kommafelds.

Inaugural-Dissertation

zur

ERLANGUNG DER DOKTORWÜRDE

in der

gesamten Medizin

verfasst und einer

HOHEN MEDIZINISCHEN FAKULTÄT

der

Kgl. bayer. Ludwig-Maximilians-Universität München

vorgelegt von

Ignaz Feuchtwanger,
Medizinalpracticant aus München

MÜNCHEN 1909.
Buchdruckerei AUGUST VICTOR, Goethestrasse 36.

Aus der Prosectur des Krankenhauses München r. d. J.
Privatdocent Dr. Oberndorfer.

Über Compressionsmyelitis des Halsmarks durch ein Fibrosarcom der Dura mater, zugleich ein Beitrag zur Kenntnis des Schultzeschen Kommafelds.

Inaugural-Dissertation

zur

ERLANGUNG DER DOKTORWÜRDE

in der

gesamten Medizin

verfasst und einer

HOHEN MEDIZINISCHEN FAKULTÄT

der

Kgl. bayer. Ludwig-Maximilians-Universität München

vorgelegt von

Ignaz Feuchtwanger,
Medizinalpracticant aus München.

ACAD
MED. BAT.
BIBL.

MÜNCHEN 1909.
Buchdruckerei AUGUST VICTOR, Goethestrasse 36.

Gedruckt mit Genehmigung der medizinischen Fakultät
der Universität München.

Referent:

Herr Geheimrat Prof. Dr. von Bollinger.

Meinem lieben Vater

in Dankbarkeit gewidmet.

Digitized by the Internet Archive
in 2026

https://archive.org/details/IA41548314_0095

Unter den intraduralen, extra-medullären Neubildungen nehmen die der Bindesubstanzgruppe angehörigen Tumoren die erste Stelle in Bezug auf die Häufigkeit ihres Vorkommens ein. Am öftesten gelangten Sarcome zur Beobachtung, ihnen schliessen sich die Fibrome und die Misch- und Übergangsformen beider Geschwulstarten an. Sie treten vorzugweise in einer bestimmten Altersstufe, nämlich zwischen dem 40. und 60. Lebensjahr auf, zeichnen sich in der Regel durch langsames Wachstum und Mangel an Metastasen aus und sind demnach zu den gutartigen Tumoren zu zählen. Sie bleiben in der Mehrzahl der Fälle, wenn wir von der diffusen Sarcomatose der Meningen absehen, auf einem kleinen Platz localisiert, ohne auf die Umgebung überzugreifen. Aus diesem Grund sind sie dem Messer des Chirurgen zugänglich, vorausgesetzt, dass die Art der spinalen Erkrankung richtig und frühzeitig erkannt und eine praecise Segmentdiagnose gestellt worden ist. Dass dieses in vielen Fällen möglich, geht aus den grösseren zusammenfassenden Arbeiten von Schultze, Schlesinger, Oppenheim, Bruns, sowie aus den zahlreichen Einzeldarstellunven genugsam hervor. In dem vorliegenden Falle waren dagegen die intra vitam auftretenden Symptome so wenig characteristisch für die Annahme eines Tumors der Rückenmarkshäute, dass trotz einer sehr langen Verlaufsdauer ein solcher nicht in Betracht kam. Erst die Obduction ergab den überraschenden Befund einer Geschwulst. Diese weist sowohl hinsichtlich

ihrer Beschaffenheit als ihrer Einwirkung auf das Rückenmark uud vor allem in den secundären Degenerationen beachtenswerte Erscheinungen auf, dass eine nähere Schilderung dieser Verhältnisse gerechtfertigt sein dürfte.

Zunächst sei im Interesse der Vollständigkeit die Krankengeschichte wiedergegeben, soweit sie ermittelt werden konnte. Der erste ausführlichere Bericht stammt aus der Zeit von Januar bis Juli 1900, in welcher sich die Patientin in Behandlung des Krankenhauses l. d. J. (I. med. Abt.) befand.

Die damals erhobene Anamnese gibt Folgendes an:

Marie B., 52 Jahre alt. Hereditäre Belastung ist nicht vorhanden. Von Kinderkrankheiten hat P. die Masern durchgemacht. Öfter habe sie an Rheumatismus gelitten. Im Jahre 1894 sei eine Sehnenscheidenentzündung mit Phlegmonenbildung an der rechten Hand aufgetreten. Berufsschädlichkeiten oder Überanstrengungen war sie nicht ausgesetzt. Ihre gegenwärtige Krankheit habe sich seit dem August 1898 bemerkbar gemacht. P. habe sich damals stark erkältet, und im Anschluss daran habe ihr Leiden allmählich und ohne nennenswerte Schmerzen begonnen. Zuerst fühlte sie, dass ihre Kraft im Daumen, Zeige- und Mittelfinger der rechten Hand etwas nachliess, so dass sie die Nadel nicht mehr halten konnte. Zugleich hatte sie die Empfindung des Pelzigseins in diesen Fingern sowie im linken Fuss, in dem sich bald darauf ein starkes Kältegefühl oberhalb des Knöchels einstellte. Bei Berührung habe dieser normale Wärme gezeigt. Später verbreitete sich das Pelzigsein auf den Leib und den rechten Fuss, hier das Gefühl der Schwere hervorrufend.

Status vom März 1900:

Thorax ist in den unteren Partien deutlich eingezogen, es besteht leichte Kyphoskoliose der Brustwirbelsäule.

Motilität: Beide Beine sind paraplegisch. Nur rechts ist geringe Flexion möglich. Der Muskeltonus der rechten unteren Extremität ist erhöht. Die Bauchmuskulatur ist schlaff; sie spannt sich beim Husten nicht an. Im Bett sich aufzurichten und in sitzender Stellung ohne Unterstützung zu verharren vermag Patientin nicht. — Die Kraft im r. Oberarm ist erloschen, Muskeln an Thenar und Hypothenar sind atrophisch. Eine unbedeutende Bewegung wird dadurch zu Stande gebracht, dass durch die Wirkung der Extensoren Ursprung- und Ansatzpunkte der Flexoren von einander entfernt werden. Partielle Entartungsreaction der kleinen Handmuskeln. Die Zuckung ist träge, die ASZ > KSZ.

Sensibilität: Pinselberührung wird am Rumpf und den unteren Extremitäten abgeschwächt empfunden; spitz und stumpf werden schlecht unterschieden. Der Temperatursinn ist an den unteren Extremitäten und am Rumpf bis zur 3. Rippe herabgesetzt; kalt und warm können nicht abgegrenzt werden. An den Armen ist das Gefühl für Kälte und Wärme erhalten, nur an der Ulnarseite von Unterarm und Hand aufgehoben.

Reflexe: Patellar- und Achillessehnenreflexe sind gesteigert. Patellar- und Fussclonus.

Status vom Juni 1900:

Motilität: Die Muskelatrophie ist stärker geworden, vornehmlich in den spatia interossea, Thenar, Hypothenar. Patient kann die Hand nicht zur Faust ballen. M. biceps, brachialis int., brachioradialis befinden sich in gutem Zustand. Der M. pectoralis maior ist besonders links in der sternalen Portion atrophisch. Die Bauchmuskulatur ist schlaff. Das Abdomen flach und breit. — Die Beine sind völlig gelähmt, oft treten spontan schmerzhafte Contracturen auf.

Sensibilität: Warm wird schlechter erkannt als kalt, an den unteren Extremitäten überhaupt nicht. Kalt wird an der Innenseite der Oberschenkel als brennend angegeben. Raum- und Muskelsinn sind intact.

Reflexe: Patellarreflex gesteigert. Achilles-, Plantar-, Bauchdeckenreflexe fehlen.

Stuhl- und Urinentleerung sind nicht gestört.

Patientin kann weder stehen noch gehen, die Finger nicht bewegen, den Arm nicht heben.

Die Diagnose lautete: Syringomyelie. Patientin verliess das Krankenhaus trotz wesentlicher Verschlimmerung ihres Zustands. Nach einiger Zeit stellten sich Krämpfe und gänzliche Gefühllosigkeit in den unteren Extremitäten ein. So zog sich Patientin im Jahre 1901 Brandwunden an den Füssen zu, ohne die geringsten Schmerzen dabei zu verspüren. In den folgenden Jahren liessen die Lähmungserscheinungen und sonstigen Störungen wesentlich nach, so dass Patientin im Anfang des Jahres 1903 Geh- und Stehversuche machen konnte. Doch bald trat eine merkliche Abmagerung der Beine und Arme auf, die aber nach einigen Monaten wieder schwand.

Patientin suchte im August 1903 das Krankenhaus r. d. I. auf, wo sie bis Juli 1904 verblieb. Dem dort niedergelegten Krankheitsbericht entnehme ich die folgenden Daten:

Patientin in gutem Ernährungszustand, von gesundem Aussehen. Gesicht ohne jede Abnormität, Pupillen sind gleich weit, reagieren prompt.

Bewegungsvermögen: Extremitäten zeigen weder stärkere Atrophie noch Spasmen. Nur die Muskulatur der Hand ist deutlich atrophisch, namentlich scheinen die Mm. interossei und lumbricales, sowie die Daumen- und Kleinfingermuskeln betroffen zu sein. Beide Beine sind gänzlich unbeweglich. Passiven Bewegungen wird leichter Widerstand entgegengesetzt. Die Arme können leidlich gut gehoben werden, ihre Kraft ist minimal.

Wirbelsäule ohne jeglichen äusseren Befund.

Blasenfunction: Bei länger dauerndem Urindrang zuweilen unwillkürliches Harnträufeln.

Mastdarm ohne Besonderheiten.

Sensibilität: Es besteht fast allenthalben Hyperaesthesie, an den Armen hochgradige Paraesthesieen, wie Kribbeln, und Reissen.

Reflexe: Patellarreflex lebhaft, ebenso Periostreflexe. Fussclonus leicht auszulösen. Bauchdeckenreflexe fehlen.

Jan. 1904: Die Kraft in den Armen ist etwas vermehrt.

Juni 1904. Befund unverändert.

Diagnose: Myelitis cervicalis.

Die nun folgende Krankheitsgeschichte entstammt wieder dem Krankenhaus l. d. I., wo sich die Patientin von Dezember 1904 — Juli 1905 aufhielt.

Ziemlich guter Ernährungszustand, Muskulatur schwach, Fettpolster reichlich entwickelt. Keine Drüsenschwellungen, keine Ödeme. Appetit wechselnd, Stuhlgang meist angehalten.

Störungen in der Urinentleerung sind nicht vorhanden.

Pupillen von mittlerer gleicher Weite, kreisrund, reagieren auf Lichteinfall und Accomodation.

Nervensystem:

Motilität: Die Muskulatur beider Vorderarme ist etwas atrophisch, stärkere Atrophie zeigen die Muskeln des Thenar besonders der rechten Hand, sowie die Mm. interossei. Die rohe Kraft ist links erheblich grösser als rechts.

Erscheinungen von Ataxie sind an den oberen Extremitäten ebensowenig wie an den unteren nachweisbar. Diese lassen eine beträchtliche Zunahme des Panniculus adiposus auf Kosten der Muskulatur erkennen, was hauptsächlich rechts deutlich ausgeprägt ist.

Das rechte Bein kann nicht im geringsten gehoben werden, das linke nur mühsam um etwa 30°. Bei Geh-

versuchen sinkt Patientin besonders mit dem rechten Knie vollkommen ein und ist nicht im mindestens imstande, sich aufrecht zu erhalten.

Sensibilität: Tastempfindung intact. Schmerzempfindung an den unteren Extremitäten stellenweise etwas verlangsamt, an den oberen Extremitäten und am Rumpf ohne Abweichung. Wärmempfindung ist am rechten Fuss bis zur Mitte des Unterschenkels herabgesetzt, am linken Fuss fast ganz aufgehoben, um nach oben sich zu bessern und oberhalb des linken Knies völlig normal zu werden.

Reflexe: Patellarreflex beiderseits gesteigert. Plantarreflex mässig stark. Bei passiver Dorsalflexion des rechten Fusses erfolgt Clonus. Babinski negativ Bauchdeckenreflex nur im obersten Abschnitt auslösbar. Sämtliche Periost- und Sehnenreflexe der oberen Extremität sind gesteigert. Conjunctival- und Cornealreflex sind etwas herabgesetzt.

Diagnose: Syringomyelie.

Während der folgenden Jahre stand Patientin zeitweise in privatärztlicher Behandlung. Die Erscheinungen blieben im wesentlichen unverändert. Patientin konnte das Bett nicht mehr verlassen. Im Herbst 1907 stellte sich ein sehr ausgedehnter Decubitus ein, der vom Kreuzbein sich bis auf den Damm und die Trochanteren ausbreitete. Die spastische Lähmung der Beine wich einer völlig schlaffen. Die Reflexe waren erloschen. An den unteren Extremitäten traten Ödeme auf, die oberen Extremitäten waren paretisch. Der Kopf war auf die Brust gesunken infolge Lähmung der Nackenmuskeln. Von Schmerzen war Patientin während der ganzen Dauer der Krankheit frei. Gegen Ende des Jahres 1907 gesellte sich eitrige Cystitis und eine schwere Bronchitis hinzu, der die Patientin im Januar 1908 unter den Zeichen der Atmungslähmung erlag.

08.) Die Autopsie des Rückenmarks lieferte folgenden Befund: Unterhalb des VI. Cervicalsegments beginnt eine Anschwellung, die spindelige Gestalt hat, und im ganzen $5^1/_2$ cm lang ist. Der grösste Umfang der Geschwulst befindet sich im Bereich des VII. Cervicalsegments, dessen rechte Wurzel ebenfalls hochgradige Verdickungen aufweist. Von aussen scheint in der Mitte der Anschwellung eine Cystenbildung vorzulegen Die Hinterstränge sind in der grössten Ausdehnung des Tumors ein wenig nach links deviiert, da dieser hauptsächlich auf der rechten Seite localisiert ist. Im Bereich des VII. Cervicalsegments scheinen die weichen Häute innig mit der Geschwulst verwachsen zu sein, die die rechte Wurzel begleitend auf die Dura übergeht, diese durchsetzt und noch eine Arrosion der benachbarten Wirbelkörper bedingt. Am übrigen Rückenmark ist sonst makroskopisch nichts Pathologisches zu finden.

Was die Veränderung an den zugehörigen Wirbeln betrifft, so zeigt sich, dass die processus transversi und arcus des VI. und VII. Halswirbels rechts eine ziemlich tiefgehende halbdattelgrosse Einschmelzung erlitten haben.

Nach längerer Härtung und Fixation des Rückenmarks in Müllerscher Flüssigkeit wurden jedem Segment Scheiben entnommen und in Celloidin eingebettet. Der mikroskopischen Untersuchung liegen $10-20$ μ dicke Schnitte zugrunde. Von Färbungsmethoden wurden die Haematoxylin-, van Gieson-, die Ehrlichsche Haematoxylin-Eosinfärbung und die Weigertsche Markscheidenfärbung angewandt.

Das Bild des Tumors lässt sich etwa folgendermassen beschreiben: Bei oberflächlicher Betrachtung der oberen und unteren Teile der Geschwulst zeigt sich, dass diese in eine extraduralen und intraduralen Teil zerfällt. Beide sind durch einen Zug parallel gelagerter bindegewebiger Fibrillen, offenbar den Rest der Dura, von einander ge-

trennt. Nur in der Höhe des VIII. Segments gehen diese beiden Tumormasssn in einander über. Zwischen ihnen sind noch einzelne Faserzüge als Reste der Dura sichtbar. Die Geschwulst selbst zeigt bei der Betrachtung mit schwacher Vergrösserung im Haematoxylin-Eosinpräparat dichte dunkelblaue Farbe, bedingt durch den grossen Reichtum an kleinen Zellen bezw. ihren Kernen. Zwischen diesen dichten Zellmassen finden sich hie und da zum Teil vereinzelt zum Teil mehr neben einander hellere Züge, die bei stärkerer Vergrösserung sich als von Endothel ausgekleidete grosse Lymphräume, die mit homogenem Inhalt ausgefüllt sind, herausstellen.

Die Geschwulst selbst besteht aus kleinen spindeligen Zellen, zwischen denen überall spärliche Faserzüge vorhanden sind. Die Geschwulst ist demnach als Fibrosarcom aufzufassen.

Zwischen Tumor und Rückenmark sind einige Nervenwurzeln sichtbar, die von ihrer Duralscheide umgeben sind. Diese ist offenbar nicht unbedeutend verdickt.

Der Befund ist im Bereich des VII. und VIII. Cervicalsegments im Grossen und Ganzen derselbe.

cf. Fig. 1. Das Rückenmark ist im Gebiete der Geschwulst in hohem Masse abgeplattet zu einem annähernd halbmondförmigen Gebilde mit der Concavität nach hinten, mit der Convexität nach vorn. Die vordere Hälfte ist stärker comprimiert und an ihrem vorderen Pol in einen langen dünnen Strang ausgezogen. Die Pia und Arachnoidea sind grossenteils abgehoben In der Höhe des VIII. Cervicalsegments ist die Compression um ein geringes schwächer.

Die Zeichnung des Rückenmarks ist im ganzen Bereich der Compression vollständig verwaschen, eine Unterscheidung zwischen weisser und grauer Substanz nicht möglich. Die eine mehr abgeflachte Hälfte enthält fast keine Nervenfasern, nur im vordersten Teil finden sich noch Reste von

solchen, anscheinend Wurzelfasern, da sie auf dem Querschnitt in der Länge getroffen parallel liegen. In der anderen Hälfte sind die Degenerationen weniger ausgedehnt und insbesondere die dorsalen Patieen betroffen. Ventral ist noch ein grösseres Gebiet von Fasern zu erkennen, zwischen denen jedoch lichte Stellen zugrunde gegangener Nerven sich zeigen. Hie und da lassen sich auch noch vereinzelte Ganglienzellen entdecken. Eine genauere Localisation anzugeben ist ausgeschlossen. Die Gefässe sind zumeist hochgradig verdickt. An Stelle des geschwundenen physiologischen Nervengewebes ist ein fasernartiges kernarmes Gewebe getreten, das wohl als gliöses Narbengewebe zu betrachten ist.

Oberhalb der Geschwulst ergeben sich folgende Veränderungen:

In der Höhe des VII. Cervicalsegments, also dicht oberhalb des Anfangs der Geschwulst ist die Structur noch ganz und gar verwischt. Von der grauen Substanz ist nur das linke Vorderhorn noch deutlich wahrnehmbar, das gut erhaltene Ganglienzellen enthält; von dem rechten Vorderhorn ist nur ein kleiner Teil erkennbar, der sich von der Umgebung scharf absetzt. Die Pyramidenvorderstränge sind beiderseits rareficiert, ferner finden sich ausgedehnte Degenerationsherde in den Pyramidenseitensträngen. Die dorsalen Strangpartieen sind sehr arm an Nervenfasern. Die fissura posterior ist verschwunden. Der Centralkanal ist obliteriert, an seiner Stelle sieht man eine strangförmige Wucherung von Ependymzellen, ein Befund, der in allen Höhen der Medulla nachweisbar ist. Auffallend ist eine bedeutende Vermehrung der kleinen Gefässe, die hochgradig verdickte und hyaline Wand zeigen. Rings um die Gefässe hat eine Anhäufung von Stützgewebe stattgefunden.

In der Höhe des VI. Cervicalsegments ist die Zeichnung wieder deutlich. Degenerationsherde treten vor allem in

den Hintersträngen auf. Der rechte Gollsche Strang ist stark degeneriert, nur von einer noch etwas besser erhaltenen Randzone umgeben, während der rechte Burdachsche Strang auch in seinen Randschichten hochgradige Aufhellung zeigt. Links sind beide etwas rareficiert, hauptsächlich aber die centralen Partieen beider Stränge, während die Randgebiete besser erhalten sind. Ungefähr an der Grenze zwischen Gollschem und Burdachschen Strang, in der Gegend des septum paramedianum heben sich inmitten des degenerierten Gebiets der Hinterstränge deutlich zwei Streifen ab, die
cf. Fig. 2. aus verschont gebliebenen Nervenfasern bestehen. Sie convergieren centralwärts und vereinigen sich in der Nähe der commisura posterior, nach der Peripherie zu verlieren sie sich allmählich. Die Kleinhirnseitenstrangbahnen lassen einen beträchtlichen Ausfall an Fasern erkennen. Das V. Cervicalsegment zeigt dieselben Veränderungen. Im IV. Cervicalsegment treten die erwähnten Streifen innerhalb der Hinterstränge mit besonderer Deutlichkeit zu Tage, die Degenerationszonen sind die gleichen, ebenso im III. Segment, wo die beiden intacten Felder in der Breitenausdehnung zugenommen haben.

Die Durchschnitte durch das VIII. Cervicalsegment dicht unterhalb des Endes des Tumors ergeben völlige Degeneration der Pyramidenseitenstränge und Pyramidenvorderstränge. Ferner findet sich eine erhebliche Degenerationszone im Seitenstrangrest, eine Aufhelluug der Gollschen Stränge, eine ebensolche der Kleinhirnseitenstrangbahnen. Die in den Hintersträngen neben dem septum paramedianum
cf. Fig. 3. gelegenen mehrfach genannten Streifen sehen wir hier gänzlich degeneriert. Die seitliche Grenzschicht der grauen Substanz befindet sich in wohlerhaltenem Zustande.

Die Schnitte aus den oberen Segmenten des Dorsalmarks weisen sämtlich ausgesprochene Degeneration der Pyramidenvorder- und seitenstrangbahnen auf.

Im Bereich des IV. Dorsalsegments ist ausschliesslich eine Degeneration der Pyramidenseitenstränge wahrzunehmen. Vom V. und VI. Dorsalsegment an treten wieder heller gefärbte, an Nervenelementen ärmere Bezirke im Bereich der Vorderstränge auf. Daneben ist Pyramidenseitenstrangdegeneration vorhanden, die durch das ganze übrige Dorsalmark hin verfolgbar ist.

In der Höhe des VII. Dorsalsegments treten die degenerierten Partien in den Vordersträngen weniger hervor, werden aber im VIII. Dorsalsegment wieder deutlich sichtbar. Desgleichen lassen sich diese degenerierten Stellen auf Schnitten durch das IX. und X. Dorsalsegment nachweisen und finden sich in der Höhe des XI. Dorsalsegments als klar abgrenzbare Zonen zu beiden Seiten des sulcus anterior, um vom XII. Dorsalsegment ab zu verschwinden.

Die Durchschnitte durch das Lumbalmark zeigen in allen Segmenten die Degeneration der Pyramidenseitenstrangbahnen.

Im Sacralmark ist nichts Pathologisches mehr zu erkennen.

Fassen wir die Untersuchungsergebnisse von unserem Tumor zusammen, so handelt es sich also um ein Fibrosarcom. Möglicherweise ist indes in Anbetracht des sehr langen Bestands der Geschwulst das Fibrosarcom aus einem Fibrom hervorgegangen, wenngleich erfahrungsgemäss die primären Sarcome und deren Mischformen, die sich intradural und extramedullär entwickeln, in der Mehrzahl der Fälle die Eigenschaften besitzen, welche sonst den absolut gutartigen Geschwülsten der Bindegewebsgruppe, den Fibromen, zukommen. Auch die Tatsache, dass die Gefässsprossung innerhalb der Tumor-

masse eine spärliche ist, ruft den Gedanken wach, dass die erste Geschwulstanlage eine mehr gegen das Fibrom hinneigende Form war.

Eine weitere Frage, die sich aufdrängt, sucht den Entstehungsort des Tumors festzustellen. Handelt es sich um eine extra- oder intradurale Neubildung? Die Beantwortung begegnet wohl kaum Schwierigkeiten, denn schon das makroskopische Bild zeigt, dass die Hauptmasse der Geschwulst innerhalb der Dura sich entwickelt, während nur ein Fortsatz diese durchbrochen und die Destruction der Wirbelsäule veranlasst hat. Diese Zerstörung ist wohl als Druckatrophie infolge der sich im Verlauf der vielen Jahre immer mehr ausdehnenden, expansiv wachsenden Geschwulst aufzufassen. Auch die Erfahrungstatsache, dass die intraduralen Tumoren, wie aus den reichhaltigen Werken von Schlesinger, Oppenheim und Bruns hervorgeht, weit häufiger beobachtet werden, als die extraduralen, dürfte im Sinne der intraduralen Entwickelung verwertet werden. Auch die klinische Symptomenfolge gibt einen Fingerzeig bezüglich des Ausgangspunktes. Aus der Krankengeschichte ist ersichtlich, dass sich bei der Patientin in kurzer Zeit eine völlige Lähmung beider Beine und die übrigen Zeichen einer totalen Querläsion des Rückenmarks einstellten. Die Voraussetzung hievon ist, dass der Tumor bald seinen comprimierenden Einfluss auf die Medulla ausübte, was nur bei intraduraler Entstehung möglich ist. Denn nach Bruns ist ein Durchbruch der extraduralen Sarcome durch die Dura in den Intraduralraum nur äusserst selten gefunden worden. Ausserdem haben die von der Aussenfläche der Dura ausgehenden Sarcome die Neigung, sich in der Längsrichtung der Dura auszubreiten, ohne das Mark erheblich zu comprimieren. Ferner spricht das gänzliche Fehlen von Knochensymptomen von Seiten der Wirbelsäule für

einen intraduralen Tumor; pflegen doch extradurale schon frühzeitig ihre verheerende Wirkung auf die Wirbelsäule geltend zu machen. Nach Bruns ist dies ein unsicheres Unterscheidungsmerkmal zwischen extra- und intraduralen Tumoren. Dennoch wird die Frage zu Gunsten des intraduralen Sarcoms entschieden werden müssen.

Welch ungünstigen Einfluss dieses auf das Rücken-
ig. 1. mark ausübte, lässt einerseits die gewaltige Formveränderung der Medulla im Bereich der dem stärksten Druck ausgesetzten Segmente erkennen, anderseits deuten die secundären Degenerationen, die natürlich Folgen der Querschnittsunterbrechung sind, darauf hin. Die Abplattung des Rückenmarks ist eine äusserst hochgradige, wie sie nur in wenigen Fällen, die Rosenberg anführt, beobachtet ist. Das Gewebe ist infolge der langen Dauer des Processes bis auf wenige Reste erhaltener Nervenfasern durch derbes Gliagewebe ersetzt, sklerotisch, die Wandungen der Gefässe sind verdickt und hyalin entartet.

Gehen wir auf die secundären Strangdegenerationen ein, so hat sich gezeigt, dass unmittelbar ober- und unterhalb des Tumors, also an Stellen, die noch einer stärkeren Druckwirkung unterlagen, fast sämtliche Stranggebiete der Verödung anheimgefallen waren, während weiter nach auf- und abwärts die systematischen auf- und absteigenden Degenerationen sich vorfanden. Von ersteren war die Degeneration der Hinterstränge zum grössten Teil sowie der Kleinhirnseitenstrangbahnen zu bemerken, von letzteren die Degeneration der Pyramidenvorderstränge bis zum III. Dorsalsegment, der Pyramidenseitenstränge bis ins unterste Lendenmark. Abgesehen von diesen gewöhnlichen Degenerationen konnten wir aussergewöhnliche Degenerationen feststellen. Wir fanden vom V. bis XI. Dorsalsegment im Bereich der Vorderstränge Partieen mehr oder weniger degeneriert. Vielleicht sind sie mit dem fasciculus sulco-

marginalis descendens, dessen absteigende Degeneration Marie und Löwenthal zuerst beschrieben haben, zu identificieren. Nach Schmaus ist dieses Bündel aus Kommissurenfasern zusammengesetzt.

Ferner sahen wir eine absteigende, streifenförmige Degenerationszone im Hinterstrange zwischen Gollschem und Burdachschem Strang in der Höhe des VIII. Cervicalsegments, entsprechend diesem Befund vom VI. bis III. Cervicalsegment also in aufsteigender Richtung ein Verschontbleiben dieser Fasern. Es sei mir gestattet, eine kurze historische Übersicht über die Beobachtungen und Beurteilungen dieses Feldes zu geben nach Massgabe der einschlägigen Literatur, soweit sie mir zur Verfügung stand.

cf. Fig 2 u. 3.

Schultze hat sich im Jahre 1883 zum erstenmal eingehender mit der Erforschung dieses Gebiets beschäftigt. Er beschreibt in einer Arbeit „Beitrag zur Lehre von der secundären Degeneration im Rückenmark des Menschen" „eine eigentümliche Degeneration in den Hintersträngen, welche sich in der Form von zwei den Hinterhörnern parallelen Linien darstellt, welche in einiger Entfernung von der hinteren Commissur beginnen und bei weitem nicht die hintere Peripherie der Hinterstränge erreichen. In dem weiter nach abwärts gelegenen Dorsalteile bleibt nur der vordere Abschnitt des Degenerationsbezirks übrig und schliesslich schwindet auch dieser."

Ähnliche Beobachtungen sind schon vor Schultze gemacht worden, zuerst von Bastian 1867, Vulpian und Strümpell 1879, Kahler und Pick 1880 und Westphal 1881. Diese Forscher ergehen sich in verschiedenen Vermutungen darüber. Vulpian reiht sie unter die Abnormitäten der bei Tieren beobachteten secundären Degenerationen ein, Strümpell sagt, es lasse sich über ihre Bedeutung und Häufigkeit nichts Bestimmtes aussagen. Kahler und Pick waren der Ansicht, dass wegen des

„streng systematischen Charakters“ ein den übrigen Fasersystemen gleichwertiger Strang vorliege, es sich also um echte secundäre Degeneration handle. Erst Schultze gelang es, eine befriedigende Deutung des „Kommafeldes“ aufzustellen.

Er äussert sich hierüber folgendermassen:

„Ich selbst sehe nur den Ausweg, dass es sich bei den abwärts entarteten Fasern um nach unten umbiegende Ausstrahlungen der hinteren Wurzeln handeln könne.“ Zu dieser Anschaunng will sich Tooth nicht bekennen, der dagegen einwendet, dass doch auch eine experimentelle Durchtrennung der hinteren Wurzeln eine derartige Degeneration zur Folge haben müsste, was er nicht bestätigen könne, ferner dass es unwahrscheinlich sei, dass die absteigenden Äste der hinteren Wurzeln so lang seien, um noch so tief unten uachweisbar zu sein, was in seinem Falle möglich gewesen sei. Er hält die Kommafelder für Kommissurenfasern, welche die verschiedenen Höhen des Rückenmarks in Verbindung setzen. Marie erweiterte diese Ansicht dahin, dass die Fasern aus der grauen Substanz entsprängen, und die Degeneration von der Beteiligung der grauen Substanz abhinge. Derselben Meinung ist Daxenberger, der in seinem Fall eine Degeneration des Schultzeschen Kommafeldes bis ins untere Dorsalmark antraf. Die schwere Schädigung der Medulla durch die Compression — es handelte sich um eine chronische Compression des unteren Halsmarks — spräche für die Ansicht Maries. Trotzdem sei über die Natur und Herkunft dieser Fasern noch kein abschliessendes Urteil zu fällen.

Hoche macht auf die in seinem Falle zu Tage tretende grosse Längenausdehnung des „Komma“ aufmerksam; er konnte es durch 8 Segmente hindurch verfolgen, aber ausschliesslich an Marchi-Präparaten, während es an Weigert-Präparaten nur über 2—3 Segmente sichtbar gemacht werden

konnte. Es müssten also alle Literaturangaben, die die Kommafelder als kurze Bahn bezeichnen, nach Marchi-Präparaten modificiert werden. Über die Abkunft dieser Fasern bemerkt er, dass die grosse Längenausdehnung wohl gegen die Anschauung spreche, dass sie aus absteigenden Hinterwurzelfasern bestehen. Kurze Zeit nachher beschreibt Mann einen ähnlichen Befund und kommt in Übereinstimmung mit Hoche zu dem Resultat, dass es sich um eine lange, durch das ganze Dorsalmark verlaufende absteigende Bahn handle. Er stellt die Hypothese auf, dass ihr vielleicht die Innervation der Mm. intercostales zuzuschreiben sei, eine Annahme, für die auch das klinische Bild in seinem und in einem anderen Falle spreche. Auf Grund der Arbeiten von Hoche und Mann und eines von ihm selbst beobachteten Falles erachtet es Heymann als entschieden, dass die Kommafasern ein durch das ganze Dorsalmark sich erstreckendes Fasernsystem darstellen.

Homén gelangt dagegen mit Rücksicht auf einen Fall und an Hunden vorgenommenen Experimenten wieder zu dem Ergebnis, dass die im Schultzeschen Kommafeld befindlichen, nach Rückenmarksläsion im Cervical- oder Dorsalmark abwärts degenerierenden Fasern wenigstens zum allergrössten Teil von absteigenden Hinterwurzelfasern gebildet werden. Er konnte sie über 7—8 Segmente verfolgen und zwar nicht nur an mit der Marchi-Methode behandelten Präparaten, sondern auch nach van Gieson, mit Anilinblau und nach Weigert gefärbten Schnitten. Ziehen meint, dass zwar absteigende Hinterwurzelnfasern beim Zustandekommen der absteigenden Hinterstrangdegenerationen nicht unbeteiligt sind, dass aber ihr wesentlicher Bestandteil in endogenen Fasern zu suchen ist. Giese vermochte in einem Falle von Rückenmarkscompression durch einen Tumor im obersten Halsmark trotz der angewandten Marchischen Methode die Kommadegeneration nur durch

3 Segmente verfolgen. Er sieht die Ursache darin, dass die aus den höchsten Rückenmarksebenen entspringenden Kommabahnen den kürzesten Verlauf haben. Zugleich spricht er die Vermutung aus, dass grosse individuelle Schwankungen in den verschiedenen Befunden offenbar vorliegen. Schmaus schenkt der Anschauung, dass die strittigen Bahnen von absteigenden Hinterwurzelfasern gebildet werden, grösseres Vertrauen, leugnet aber keineswegs die Möglichkeit, dass sie Kommissurenbahnen darstellen können. Flatau berichtet über eine grosse Anzahl von Fällen, in denen die Verfasser absteigende Degenerationen des Kommafeldes sahen und beschrieben.

Es würde zu weit führen, wenn ich jeden dieser Fälle, deren Originalbearbeitung mir überdies nicht zu Gebote steht, citieren würde. Das Resummé, das man aus dieser Zusammenstellung ziehen kann, erscheint nur noch in höherem Masse geeignet, die Meinungsverschiedenheiten, die über das Wesen dieses „eigentümlichen" Feldes herrschen, in das hellste Licht zu setzen. Der eine Teil glaubt, dass die Fasern endogener Natur seien, und begründet seine Anschauung damit, dass diese absteigende Hinterstrangdegenerationen hauptsächlich bei Durchtrennung des Rückenmarkquerschnitts angetroffen werde, dagegen bei Läsion der hinteren Wurzeln fast nie vorhanden sei oder nur auf sehr kurze Strecken zu verfolgen sei. Der andere Teil meint für die Schultzesche Theorie eintreten zu müssen, für die exogene Natur der Fasern Diese Autoren stützen sich auf die anatomische Tatsache, dass sich die hinteren Wurzeln beim Eintritt in den Hinterstrang in einen auf- und einen absteigenden Ast teilen. Ferner scheinen ihnen die auf experimentellem Wege gewonnenen Befunde ihre Auffassung zu bekräftigen. Flatau selbst nimmt in der Lösung der Frage einen vermittelnden Standpunkt ein, indem er auf Grund eigener Untersuchungen und der in der Literatur be-

schriebenen Fälle sagt, es sei erwiesen, dass das Schultzesche Kommafeld absteigende Hinterwurzelfasern enthalte und zugleich mit endogenen Fasern durchmischt sei.

Eine grosse Bedeutung wird von Hoche, Ziehen und anderen der Färbungsmethode nach Marchi zugeschrieben, die den Nachweis der Kommabahnen auf viel weitere Strecken ermögliche, als die Weigertsche Methode. Demnach liegt der Gedanke nahe, dass in unserem Falle, wo die absteigende Degeneration der Kommafelder nur ein Segment unterhalb der Compressionsstelle, im VIII. Cervicalsegment sichtbar war, vielleicht bei Anwendung der Marchimethode, die nur bei frischen Präparaten von Erfolg gekrönt ist, die Faserndegeneration noch weiter hätte verfolgt werden können. Dagegen sind die intacten Felder in den aufsteigenden degenerierten Hintenstrangbahnen über vier Segmente hin wahrnehmbar. Dieser merkwürdige Befund kann vielleicht als Beleg für die Anschauung gelten, die schon Kahler und Pick vertraten, dass nämlich die Kommafelder ein regelrechtes Stranggebiet darstellen. Verwunderlich ist, dass in keiner Arbeit ein derartiger Befund erwähnt ist.

Endlich möchte ich noch in Kürze der klinischen Seite des Falles gedenken, da sie einiges Interessante bietet. Wie aus der Krankengeschichte zu entnehmen ist, wurde zweimal die Diagnose „Syringomyelie", einmal „Myelitis" gestellt, also stets eine primäre Erkrankung der Rückenmarksubstanz angenommen.

Fassen wir die Symptome ins Auge, die bei der Patientin in die Erscheinung traten, so muss die Fehldiagnose als begreiflich erachtet werden. Ich beschränke mich auf die Hervorhebung der wichtigsten Symptome. Kurze Zeit nach dem Auftreten der ersten subjectiven, wenig charakteristischen Beschwerden, stellte sich eine spastische Lähmung beider Beine ein, die von geringen Schwan-

kungen abgesehen, bis zum Tode der Patientin bestehen blieb. Ferner war vom Beginne des Leidens während der ganzen Dauer bis zum Ende eine degenerative, atrophische Lähmung der Vorderarme und besonders der Hände zu constatieren. Was die Sensibilitätsstörungen betrifft, so war zwar anfangs die Tastempfindung in geringem Masse herabgesetzt, doch nach dem letzten Krankheitsbericht vollkommen normal, während Temperatur- und Schmerzempfindung wesentlich beeinträchtigt waren. Es bestand somit „dissociierte Empfindungslähmung", die als Cardinalsymptom der Gliose aufgestellt wird. Nach Schultze wird diese Erscheinung aber auch zuweilen bei meningealen und Wirbeltumoren beobachtet. Zieht man noch den Sitz der Affection im Halsmark, das die Prädilectionsstelle der Syringomyelie ist, in Betracht, so muss man zugestehen, dass die Diagnose beinahe einwandfrei gestellt werden konnte. Nur das Fehlen von eigentlichen trophischen Störungen hätte dagegen ins Feld geführt werden können. Ebenso kann die Diagnose „Myelitis cervicalis chronica" als gut begründet angesehen werden. Die spastische Paraplegie der Beine, die wenn auch geringen Blasenstörungen, die Sensibilitätsanomalieen, die degenerative Lähmung der von den betroffenen Rückenmarkssegmenten innervierten Muskeln machte die Diagnose zu einer höchst wahrscheinlichen. Das Fehlen der trophischen Störungen konnte nicht gegen die Diagnose sprechen, da sie nicht in allen Fällen beobachtet werden.

Alle Symptome setzen als anatomisches Substrat eine rasch einsetzende, doppelseitige Schädigung der Medulla voraus mit einer im Anschluss daran erfolgten Leitungsunterbrechung. In den ersten Jahren des Leidens war kein Anzeichen vorhanden, dass ein Tumor der Häute vorliege. Vor allem vermisst man das in der überwiegenden Mehrzahl der Fälle ausschlaggebende Symptom, den

Schmerz, der auch während der ganzen Dauer der Krankheit fehlte. Die typische Spmptomenfolge, die die Diagnose, Rückenmarkshauttumor festlegt, lässt sich durchaus nicht erkennen. Als solche wird angegeben: Symptome der localen Reizung der Rückenmarkshäute und Nervenwurzeln, später Zeichen der Compression und Leitungsunterbrechung. Jene müssten bedingen locale Schmerzhaftigkeit und ausstrahlende Schmerzen, die das Krankheitsbild beherrschen sollten. Die angegebene schmerzhaften Contracturen sind wohl anders zu erklären. Nach Bruns beruhen sie auf Reizung langer motorischer Bahnen unter Mitbeteiligung der sensiblen Bahnen oder können die Folge der lebhaft gesteigerten Hautreflexerregbarkeit sein. Auch von einer Brown-Séquardschen Halbseitenlähmung, die im Anfangsstadium häufig gefunden wird, war nichts zu bemerken. Es darf freilich nicht ausser Acht gelassen werden, dass der erste eingehende Untersuchungsbefund eineinhalb Jahre nach Beginn der Erkrankung aufgestellt wurde, und man infolgedessen auf die unsicheren subjectiven Angaben der Patientin angewiesen war. Dagegen trat schnell eine Paraplegie beider Beine ein, die der Ausdruck der totalen Querschnittsläsion ist. Es muss also der Tumor schon frühzeitig eine Compression des Marks verursacht haben. —

In den letzten Jahren wurde die Symptomatologie der Tumoren der Meningen von berufenen Forschern weiter ausgebaut und vertieft und das alte Gebäude der Symptome erschüttert.

So veröffentlichten Schultze und Oppenheim mehrere Fälle, in denen das neuralgische Anfangsstadium völlig fehlte. Stursberg berichtet über einen operativ geheilten Fall von extramedullärem Tumor mit schmerzfreiem Verlauf und citiert einen Fall von Nonne, wo bei einem gutartigen Tumor, einem Cystofibrom, das die

Autopsie erst ergab, wegen Fehlens von Schmerzen die Operation versäumt wurde. Schultze stellt den Satz auf, dass ein neuralgisches Anfangsstadium oder überhaupt irgendwelche Schmerzen bei Geschwülsten der Rückenmarkstände nicht oder nur in angedeuteter Weise vorhanden zu sein brauchen. Oppenheim hält das Fehlen von Schmerzen für eine „entschieden sehr ungewöhnliche" Erscheinung. v. Malaisé vermisste nur in 5% der in der Literatur beschriebenen Fälle die Schmerzen und sagt: „Das Fehlen des neuralgischen Vorstadiums spricht mehr für intramedullären Sitz des Tumors". Immerhin steht fest, dass der Mangel an Schmerzen nach den angeführten Beobachtungen nicht die Diagnose „Tumor der Rückenmarkshäute" ausschliessen darf. Wie lässt sich nun dieses Phänomen anatomisch erklären?

Schultze spricht die Theorie aus, die Neubildung übe in ihrem dicksten Teil einen derartigen Druck auf die graue Substanz aus, dass Schmerzreize, die infolge der Reizung der nächsten unteren Wurzeln entstehen, nicht mehr als solche centripetal fortgeleitet werden können. Die nächstoberen Wurzeln brauchten noch nicht einer solchen Druckwirkung ausgesetzt sein, dass dadurch Schmerzen aufgelöst würden. Bruns und Schlesinger weisen darauf hin, dass die Nervenwurzeln von den umschriebenen solitären Geschwülsten in der Regel zur Seite geschoben und nur selten schwer comprimiert werden. Sie betonen damit die grosse Resistenzkraft der Nervenwurzeln gegenüber circumscripten Neubildungen. Auch v. Malaisé macht auf ähnliche Beobachtungen aufmerksam und hebt die grosse Widerstandsfähigkeit der spinalen Wurzeln gegen die Umklammerung von Geschwülstmassen hervor.

Eine dritte Möglichkeit liesse sich wohl so denken, dass der Tumor zwischen den Abgangsstellen zweier

Nervenwurzeln sich entwickelt und diese deshalb überhaupt nicht in Mitleidenschaft ziehe, ein Vorkommnis, das natürlich nur bei sehr kurzer Dauer des Prozesses aufzunehmen wäre. Die Vermutung, dass in unserem Falle bei der über neun Jahre langen Dauer der Krankheit die Nervenwurzeln dem zerstörenden Einfluss des Tumors Widerstand hätten leisten können, ist insofern berechtigt, als in den Schnitten in unmittelbarer Nähe der Geschwulst Querschnitte von Nervenwurzeln zu sehen sind, die von ihrer Duralscheide umgeben sind und überall wohlerhaltene Achsencylinder aufweisen. Es müsste allerdings der unumstössliche Beweis erbracht werden, dass es sich in der Tat um die hinteren Wurzeln handelt und nicht um die vorderen, die bei der technischen Verarbeitung der Präparate leicht verdrängt worden sein können. Aber auch die Anschauung von Schultze liesse sich auf unseren Fall anwenden; die baldige Compression des Marks und die Ausfallserscheinungen sprechen dafür.

Es erübrigt noch, Herrn Privatdozent Prosector Dr. Oberndorfer für die liebenswürdige Überweisung des Themas und die Unterstützung bei der Ausarbeitung meinen verbindlichsten Dank auszusprechen. Ausserdem bin ich Herrn Privatdozent Dr. Kerschensteiner für die freundliche Überlassung der Krankengeschichte, sowie Herrn Dr. Fries für die gütige Ergänzung derselben zu Dank verpflichtet. Endlich bringe ich Seiner Magnificenz Herrn Geheimrat Professor Dr. von Bollinger für die Übernahme des Referats den geziemenden Dank zum Ausdruck.

Literatur-Verzeichnis.

Borst, Die Lehre von den Geschwülsten.

Borst, Rückenmarksgeschwülste. Lubarsch-Ostertag Ergebnisse 1903.

Bruns, Die Geschwülste des Nervensystems.

Bruns, Die chirurg. Behandlung der Rückenmarkshautgeschwülste Deutsche Zeitschrift für Nervenheilkunde 1907. Bd XXXIII.

Daxenberger, Über einen Fall von chronischer Compression des Halsmarks mit besonderer Berücksichtigung der secundären Strangdegenerationen. Deutsche Zeitschrift für Nervenheilkunde 1893. Bd. IV.

Giese, Rückenmarksveränderungen bei Compression durch einen Tumor in der Höhe der obersten Segmente. Deutsche Zeitschrift für Nervenheilkunde 1901. Bd. XIX.

Gombault et Philippe, Contribution à l'étude des lésions systématisées dans les cordons blancs de la moëlle épinière. Archives de Médecine expérimentale et d'Anatomie pathologique.

Grawitz, Klinische und anatomische Beiträge zur Kenntnis der Drucklähmungen des Rückenmarks. Charité-Annalen. 1895. XX. Jahrgang.

Handbuch der Anatomie des Menschen, herausgegeben von Bardeleben, Band: Nervensystem.

Handbuch der pathologischen Anatomie des Nervensystems, herausgegeben von Flatau, Jacobsohn, Minor.

Heymann, Beiträge zur pathologischen Anatomie der Rückenmarkscompression. Virchow-Archiv 1897. Band 149. Heft 3.

Hoche, Über secundäre Degeneration. Archiv für Psychiatrie und Nervenkrankheiten 1896. Bd. 28. 2. Heft.

Homén, Pathologische und experimentelle Beiträge zur Kenntnis des sog. Schultzeschen Kommafeldes in den Hintersträngen. Deusche Zeitschrift für Nervenheilkunde 1901. Bd. XX.

v. Leyden und Goldscheider, Die Erkrankungen des Rückenmarks und der Medulla oblongata.

v. Malaisé, Zur Differentialdiagnose der extra- und intramedullären Rückenmarkstumoren, Deutsches Archiv für klinische Medicin 1904. Bd. 80.

Mann, Klinische und anatomische Beiträge zur Lehre von der spinalen Hemiplegie. Deutsche Zeitschrift für Nervenheilkunde 1896. Bd. X.

Meyer, Zur Kenntnis der Rückenmarkstumoren. Deutsche Zeitschrift für Nervenheilkunde 1902. Bd. XXII.

Oppenheim, Beiträge zur Diagnostik und Theraphie der Geschwülste im Bereich des centralen Nervensystems.

Rosenberg, Pathologische Anatomie der Rückenmarksgeschwülste. I.-D. Strassburg 1902.

Schlesinger, Beiträge zur Klinik der Rückenmarks- und Wirbeltumoren.

Schmaus-Sacki, Pathologische Anatomie des Rückenmarks.

Schultze, Beitrag zur Lehre von der secundären Degeneration im Rückenmark des Menschen. Archiv für Psychiatrie und Nervenkrankeiten 1883. Bd. XIV. Heft 2.

Schultze, Ueber Diagnose und erfolgreiche chirurgische Behandlung von Geschwülsten der Rückenmarkshäute. Deutsche Zeitschrift für Nervenheilkunde 1899. Bd. XVI.

Schultze, Zur Diagnostik und operativen Behandlung der Rückenmarkshautgeschwülste. Mitteilungen aus den Grenzgebieten der Medicin und Chirurgie. Bd. XII.

Schultze, Zur Diagnostik der Operabilität der Hirn- und Rückenmarkstumoren. Mitteilungen aus den Grenzgebieten der Medizin und Chirurgie. Bd. XVII.

Stursberg, Ueber einen operativ geheilten Fall von extramedullärem Tumor mit schmerzfreiem Verlauf. Deutsche Zeitschrift für Nervenheilkunde. 1907. Bd. XXXII.

Fig. 1.

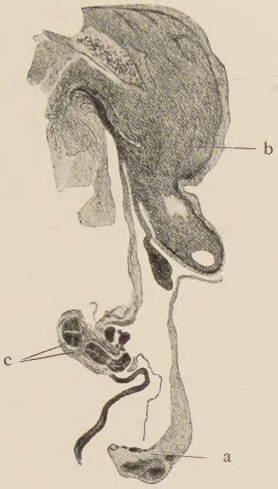

a = comprimiertes Rückenmark.
b = Tumor.
c = Nervenwurzeln.

Fig. 2.

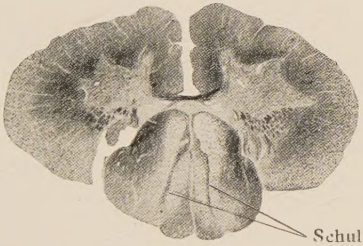

Querschnitt durch das VI. Cervicalsegment (oberhalb des Tumors).

Fig. 3.

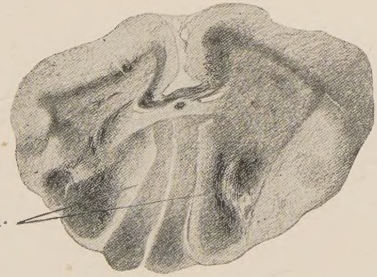

Querschnitt durch das VIII. Cervicalsegment (unterhalb des Tumors).